

맘모그램의 지형적 해석에 의한 종양의 추출

정회원 유승화*, 김진환**

Detection of Mass by Interpreting the Mammogram as a Topographic surface

Seung-Wha Yoo,* Jin-Hwan Kim** *Regular Members*

요 약

제안된 연구는 유방촬영영상(Mammogram)에서 종양의 자동 추출에 관한 연구로서, 맘모그램에서 특성을 파악하여 종양을 추출하였다. 처리과정에서 정상조직인 cooper's ligament 로부터 조직의 붕괴에 의한 동질화된 종양조직을 분리하였다. 추출된 부분들을 8-연결성 관계를 이용하여 1차 후보를 추출하였다. 1차 추출된 각 후보들을 영상의 명암값을 지형적 높이정보로 해석한 2단계의 영상으로 표현하였다. 이러한 영상에서 2 중의 원형성과 분포 비율로 비교하는 방법을 통하여 2차 후보를 추출하였다. 최종적인 종양의 결정은 각 후보에 대한 반구 형태의 템플릿을 생성하여 비교하는 방법을 통하여 순위를 결정하였다. 추출된 결과로서 진단방사선 전문의에 의해 종양의 포함이 확인된 58 사례에 적용하여 모든 사례에서 종양을 추출하였고 1 사례를 제외하고 종양을 첫 번째 순위로 검출할 수 있었다.

I. 서 론

유방암은 미국 및 서구 여러 나라에서는 가장 발생빈도가 높은 여성암으로 알려져 있고 최근 조사한 자료에서 우리나라에서도 여성에게 발생하는 종양 중 2위로 발표되었다. 이러한 유방암의 조기 발견과 생존율을 높이기 위하여 주기적인 유방촬영이 효과적인 것으로 알려져 있다. 따라서 유방촬영영상(mammogram)을 분석하여 종양의 후보를 가려내고 후보들 중에서 종양을 추출해내는 컴퓨터 보조진단(Computer Aided Diagnosis, CAD)을 이용하면 의료인의 진단에 도움을 줄 수 있으며 유방암 진단의 진단율을 높이는데 기여하여 환자의 예후 향상에 큰 도움을 줄 수 있다.

현재까지 유방촬영영상에서의 종양 추출에 대한 연구는 주로 서구에서 오랜 기간동안 진행되어져 왔으며, 추출하고자 하는 목적에 따라 방법도 다양하게 사용되었다. 주어진 영상에서 종양을 추출하기 위해 Difference of Gaussian(DoG) filter^{[1][2]}, Density-Weighted Contrast Enhancement(DWCE) filter^{[3][4]},

Iris filter^[5], Radial gradient index(RGI)^[6], 하나의 breast 영상에서 좌,우의 대칭성^[7], 텍스처 유추^[8], Spatial Grey Level Dependence (SGLD) matrix로부터 도출된 texture feature^[9], First Derivative operator^[10] 등을 이용하는 방법이 연구되었고, 추출해낸 종양을 분류하기 위해 Convolution Neural Network(CNN) 방법^[11], Wavelet Transform Modulus-Maxima 방법^[12], Directional wavelet transform (DWT) 방법^[13], 모양 정보 이용^[14], Genetic Algorithm(GA)-based feature selection 방법^[15] 등이 연구되었으며, 진단의학자들이 양성이나 악성종양으로 분류해 놓은 결과에 대해 고안한 CAD의 효과를 측정하는 연구^[16]도 있었다. 또한 추출한 종양의 spiculation 부분에 관한 연구도 많이 행해졌는데, spiculation의 추출 및 분석을 위해 Rubber band straightening transform(RBST)^[17], Skeleton Analysis^[18] 등의 방법들이 연구되었으며, spiculation 측정을 통해 CAD의 민감도를 평가^[19]하는 논문도 찾을 수 있었다. 제안된 연구가 서양에서 연구된 기존의 방법과 구별되는 특성을 다음과 같은 5가지로 나누어 볼

* 충남대학교 공과대학 컴퓨터공학과
논문번호: 010173-0710, 접수일자: 2001년 7월 10일

** 충남대학교 의과대학 진단방사선과

수 있다.

1. 영상을 지형적 고도 정보로 해석

제안된 연구에서는 영상화소의 명암값 정보를 그 지점의 지형적 정보로 해석하여 유방영상에 적용하고자 하였다. 일반적인 정상조직에 비해 밀도가 높은 종양조직은 압축되어 표현됨으로써 영상에서 밝은 명암값으로 표현되었다. 이러한 특성이 고도영상에서는 높이정보로 해석되어 명암값이 밝은 부분은 고도가 높게, 어두운 부분은 낮게 표현되었다. 따라서 구의 형태인 종양은 반구의 형태를 지니게 되고 정상조직이면서 밀도가 높은 영역은 불규칙적인 산맥의 형태를 띄게 되며 cooper's ligament 부분은 낮은 평야와 같은 형태를 지니를 볼 수 있었다. 그림 1은 유방영상의 명암값을 고도정보로 해석한 예이다.

2. 비교적 밀도가 높은 한국인의 경우에 맞는 방법

한국 여성에서 유방암이 가장 빈발하는 연령층은 40 ~ 49세로 42%의 유방암이 이 시기에 발병하였다고 보고된 반면 서양의 경우, 60세 이상에서 많이 발병하는 것으로 조사되었다. 일반적으로 유방은 나이가 들면서 고밀도에서 저밀도로 변화하는데, 한국 여성은 고밀도 유방 빈도의 감소가 50세 이후에야 일어나는 것으로 보고되었다. 또한 같은 나이를 비교하여도 한국여성이 훨씬 밀도가 높게 조사^[20]되었다.

따라서 여성을 대상으로한 유방영상의 분석은 서양과 달리, 고밀도 유방의 빈도가 상당히 높다는 점을 유의해야 한다. 따라서 제안된 연구에서는 주로 저밀도 영상에서 사용될 수 있는 스피클레이션 추출에 의존하는 기존의 연구방법보다는 명암값의 공

간적 해석방법을 사용하여 고밀도 영상에 적합한 해석을 시도하였다.

3. 후보에 대한 순위 비교 방식

제안된 연구에서는 2차 후보추출까지 종양이 아닌 후보를 탈락시키는 방법을 사용하였고, 최종 과정에서는 반구 비교방법을 통하여 후보의 순위를 결정하였다. 여기에서 1순위로 결정된 후보를 종양으로 결정하였다. 이것은 종양과 종양이 아닌 후보에 대하여 일정한 문턱값을 결정하기 어려운 이유이다. 더구나 밀도가 높은 한국인의 경우, 종양처럼 밀도가 높은 후보가 다수 존재할 수 있으므로 공간 원형성을 고려한 반구형의 템플릿 비교방법이 효과적이었다. 따라서 절대적 문턱값에 의한 결정이 아니라 상대적 순위를 매기는 방법이 제안되었다.

4. 종양의 형태나 크기의 영향 고려

일반적으로 스피클레이션은 비교적 크기가 작은 종양에서 발견되므로 스피클레이션에 의존하는 기존의 방법^{[18][19]}에서는 종양의 크기가 크거나 존재하지 않는 경우에는 추출이 어려운 단점이 있었다.

일반적으로 종양의 모양은 원형을 띤 것이 많으나 이 밖에도 난원형(oval), 엽상(lobular), 불규칙성(irregular) 등으로 다양하게 나타나며 종양의 크기가 작고 악성일수록 그 형태가 방사형으로 다양하게 나타나고 있음을 볼 수 있었다. 현재까지의 연구 결과 중에는 종양의 모양을 원형으로 보고 구원된 사례가 많았다. Irish filter^{[5][18]}는 원형이 아니거나 불규칙적인 형태의 종양의 추출이 어려운 단점이 있었다. 또한 원형 정규 분포를 이용한 연구^[6]에서도 원형성을 강조하고 있다. 그러나, 제안된 연구에서는 공간 원형성을 사용하여 후보의 2차원적 형태에 관계없이 후보를 추출할 수 있었으며 종양 중심




그림 1. 맘모그래피에 대한 고도해석 (a) 석회화(MCS)와 스피클레이션을 포함한 종양영상 (b)-(c) (a) 영상에 대한 고도해석영상

에 대한 응집성을 종양 판단의 기준으로 사용하여 형태적 의존성을 줄일 수 있었다.

5. 동질성과 비동질성 이용

제안된 연구에서는 유방 조직의 동질성과 비동질성을 이용하여 알고리즘을 구현하였다. 기존의 연구에서는 일반적으로 low contrast object 부분의 추출을 위하여 smoothing 영상과 강조영상을 convolution^[21]하거나 템플릿 매칭방법^[2]을 사용하여 노즐을 찾고 있다. 이러한 방법은 유방 정상적인 실질인 cooper's ligament는 무시되고 명암값의 편이 커진 종양 부분만 추출하는 방법이다. 이에 반하여 제안된 연구에서는 종양부분이 동질 상태라는 특성을 이용하여 유선이나 cooper's ligament가 퍼져있는 정상부분과 동질부분인 종양 후보영역을 분리하였다. 두 가지 방법의 차이는 smoothing 정도에서 볼 수 있는데 제안된 방법에서는 제한된 smoothing으로 비동질 조직인 cooper's ligament 부분을 인식하여 제거할 수 있었다.

제안된 연구에서는 위와 같은 기존의 연구와 구별되는 특성을 바탕으로 종양을 추출한 후, 진단방사선과 전문의의 검증을 받아 결과의 정확도를 측정하였다.

II. 영상의 획득과 추출 과정

2.1 유방촬영영상(Mammogram) 영상의 획득 과정

유방암의 조기 발견과 진단을 위해 현재 유방촬영술 혹은 유방조영술(Mammography)이 보편적으로 쓰이고 있다. 맘모그래피로 촬영한 유방의 X-ray 영상을 유방촬영영상(mammogram)이라고 하며, 보통 공간 해상도(spatial resolution)가 100 μm에서 35 μm 정도로 촬영되었다. 이렇게 촬영된 유방촬영영상을 컴퓨터보조진단(Computer Aided Diagnosis, CAD)에 이용하기 위해서 유방촬영영상을 디지털화 하였다.

제안된 논문에서 유방촬영영상의 디지털화 방식은 간접형 디지털화, 즉 원본 필름영상을 필름 스캐너를 사용하여 한 화소당 0.1mm×0.1mm(100 μm)의 공간 해상도와 8 bit 명암값 해상도로 디지털화 하였으며, 이렇게 획득된 영상의 일관된 처리를 위해 관심영역(ROI)을 1024 × 1024 화소로 통일하는 작업이 선행되었다.

유방촬영의 소전은 그림 2와 같이 미국의

BIRADS(Breast Imaging Reporting Data System)이라는 유방 실질을 분류하는 표준안에 의해 구분되므로 제안된 연구에서도 이러한 기준에 의해 영상을 분류하였다^[21].

1. Fatty : 전체가 지방으로 이루어짐
2. Fibroglandular : 흩어진 섬유조직 존재
3. Heterogeneous : 유방조직이 이질적인 밀도를 보임
4. Diffuse dense : 심하게 밀도가 높은 경우




그림 2. Birads 기준 4등급 (a) 1 등급 영상의 예 (b) 2 등급 영상의 예 (c) 3 등급 영상의 예 (d) 4 등급 영상의 예

2.2 종양추출의 특성 및 과정

유방촬영영상을 관찰하면 실 타래와 같은 cooper's ligament 조직을 볼 수 있다. 정상 부위에서는 이러한 실질이 고르게 분포하지만, 종양부위에서는 종양에 의해 조직이 파괴되어 동질화된 조직을 보였다. 제안된 연구에서 사용된 1차 후보추출 방법은 이러한 내부 조직의 특성에 바탕을 두었다.

2차와 3차 추출에서는 지형적 정보를 영상에 응용하여 영상의 명암값 정보를 지형적 기복으로 표현하려는 방법^{[22][23]}을 유방영상에 활용하였다. 이것은 지형학적 보간법을 통하여 경사영상 화소의 명암값을 고도정보에 응용하는 방법이다. 제안된 연구에서는 영상화소의 명암값 정보를 그 지점의 지형적 높이정보로 해석하여 유방영상에 적용하였다. 먼저 정상조직과 종양조직이 보이는 특성을 분리하고 이것을 1차 추출로 얻어진 각 후보에 적용하여 종

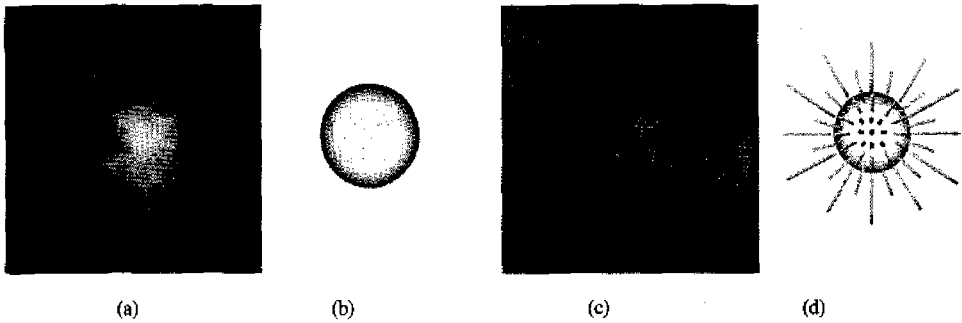


그림 3. 중앙조직과 정상조직, 스피클레이션을 포함한 중앙조직의 입력영상 및 입체 보형도 (a) 스피클레이션을 없애는 중앙영상 (b) (a)중앙의 입체보형 (c) 스피클레이션을 보이는 중앙영상 (d) (c) 중앙에 대한 입체보형

양을 추출하는데 활용하였다.

일반적으로 중앙은 높은 밀도를 지니므로 영상에서 정상조직보다 약간 밝게 표현되었다. 또한 덩어리의 형태로 뭉쳐져 있으므로 그림 3. (b)와 같이 3차원적으로 구의 형태를 띄고 있다. 이러한 형태적 특성은 유방촬영과정에서 2차원으로 압축되어 명암값이 중앙으로 갈수록 밝아지는 동심원의 형태로 표현되었다. 이에 반하여 일반조직은 이러한 공간 원형성을 보이지 않았다.

제안된 연구에서는 3단계에 걸쳐서 중앙을 검출하였는데, 1단계는 정상조직 중 비교적 명암값이 낮게 나타나는 cooper's ligament 조직을 중앙후보와 분리하기 위한 단계이며, 2단계와 3단계는 정상조직 이면서 명암값이 중앙과 유사하게 나타나는 부분과의 분리를 위한 단계이다. 따라서 1단계와 2단계를 거친 후보들은 중앙과 정상조직을 함께 포함하고 있으므로 2 단계 추출에서는 확실하게 중앙이 아니라고 판단되는 후보들을 제거하였고 3단계에서는 나머지 후보와 중앙에 대하여 순위를 결정하는 방식으로 중앙을 결정하도록 하였다. 그리고 같은 명암값 영역을 나타내는 등고선영상을 생성하는 과정이 추가되었다.

제안된 연구에서 중앙추출의 목표는 정확하게 중앙부위를 추출해내는 것보다 중앙일 가능성이 있는 여러 개의 후보들을 포함하더라도 중앙부위를 놓치지 않고 검출하여 의료인에게 제시하는데 있다. 즉 중앙으로 판단되는 후보를 포함하는 최소의 후보를 제시하는데 역점을 두었다. 따라서 의료인의 육안으로 식별이 어려워 놓칠 가능성이 있는 모든 후보들을 제시하고 그에 대한 객관적인 자료를 제시함으로써 중앙의 조기발견에 도움이 되는데 그 의의가 있다. 다음은 중앙 추출의 과정이다.

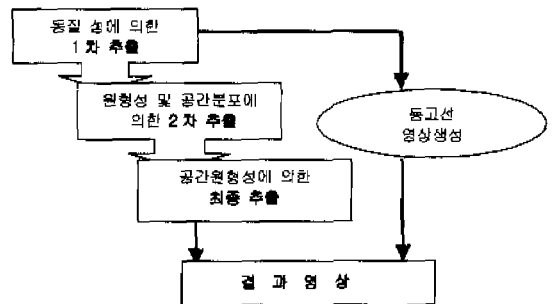


그림 4. 중앙추출의 과정

III. 중앙의 추출

3.1 동질성 및 후보의 크기에 의한 1차 추출

3.1.1 mesh 방법에 의한 기준값 추출

일반적으로 중앙부위는 정상조직에 비해 밝은 명암값을 갖는 것으로 조사되었다. 제안된 방법에서는 중앙의 추출에 이러한 특성을 이용하였고, 기준이 되는 명암값의 선택 방법은 다음과 같다. 입력영상을 non-overlapping 블록으로 나누어 각 블록에서 계산된 값들을 서로 비교하여 기준값을 결정하고 이 값을 중앙후보의 추출과 확장에 사용하였다.

입력영상을 일정 크기의 윈도우로 나누어 각 윈도우에서 계산한 값들 중 최대값을 이러한 값으로 결정하였다. 윈도우의 크기는 128*128로 결정하였다. 이 때 윈도우의 크기가 너무 작을 경우, 최대값으로 결정하게 되어 후보에 중앙이 포함되지 않을 가능성이 있었다.

3.1.2 동질성 비교

다음으로 동질성을 이용하여 후보영역을 추출하였다. 여기에서는 일반적으로 탐모그램에 존재하는




그림 5. 동질 성을 보이는 종양조직과 cooper's ligament를 보이는 정상조직 (a) 입력영상(화살표가 종양부위) (b) 비동질의 정상조직 (c) 동질의 종양조직

정상조직인 cooper's ligament 조직과 종양후보 부위를 구분하였다. 제안된 연구에서 사용된 1차 후보 추출방법은 이러한 정상적인 유방실질과 종양조직 사이의 조직적 특성에 바탕을 두고 있다. 정상부위에서는 이러한 실질이 고르게 분포하지만, 종양부분에서는 종양에 의해 정상적 조직이 파괴되어 ligament가 나타나지 않았다. 영상에서는 정상적 조직의 붕괴된 종양이 동질화된 밝은 명암값으로 표현되었다.

그림 5는 cooper's ligament가 발견되는 정상조직과 동질화된 종양조직의 예를 보였다.

1차 후보 추출방법은 다음과 같다. cooper's ligament가 존재하는 조직에서는 명암값의 변이가 빈번한 비동질의 조직이므로 화소의 위치가 변경되면 이전의 명암값에 비교하여 변이를 가져왔다. 반면에 명암값이 동질의 종양의 조직은 화소의 위치가 변경되어도 원래의 명암값에서 변이가 없었다. 이러한 차이점에서 cooper's ligament 조직을 포함한 정상조직에서 종양 후보를 분리할 수 있었다.

3.1.3 크기와 폐영역추출을 이용한 후보의 추출 동질성 비교로 얻어진 영상에서 일정 크기 이상

의 덩어리로부터 떨어져 있는 작은 점들은 폐영역 추출방법을 사용하여 제거하였고 각 후보의 위치좌표를 저장하였다. 이러한 위치좌표를 바탕으로 2 단계 추출과정에서 각 후보에 대하여 검출과정을 거치게 하였다.

그림 6은 동질성 비교로 생성된 영상에서 크기와 폐영역추출의 결과로 나온 영상이다.

3.2 명암값의 고도정보 비교를 통한 원형성과 명암값 분포비교에 의한 2차 추출

3.2.1 명암값의 고도정보 비교를 위한 영상생성

2 단계 추출을 위한 원형성과 분포비율 비교방법은 1 단계 추출에서 얻어진 후보의 위치좌표값을 이용하여 원래의 영상에서 후보부분을 추출하여 이들의 명암값 분포를 조사하였다. 명암값의 분포에서 각 후보를 그림 7과 같이 두 단계의 높이정보로 표현된 영상으로 나타내었다. 이것은 명암값을 고도정보로 표현한 영상으로서 일정 고도 이하 부분에 대하여 명암값을 높게 변화시킨 영상이다. 이러한 영상에서 각 후보에 대한 두 부분의 원형성을 비교하였고 분포 면적의 비율을 구하여 비교하였다.

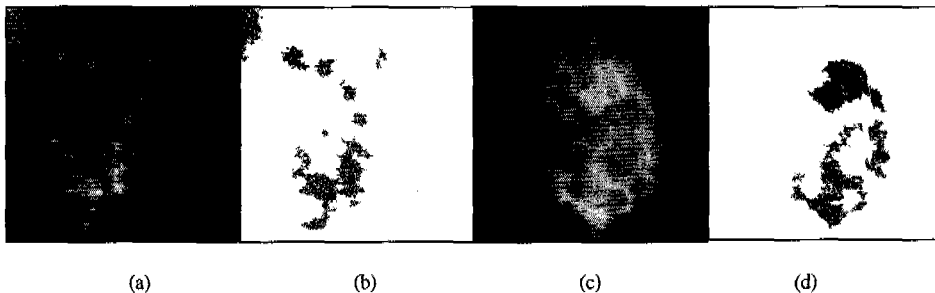


그림 6. 1차 추출된 결과영상 (a) 입력영상 (b) (a)영상에 대한 동질성 비교에 의한 결과영상(진한색 부분이 종양) (c) 입력영상 (d) (c)영상에 대한 동질성 비교에 의한 결과영상(진한색 부분이 종양)

3.2.2 2중 원형성 비교

추출된 종양의 원형성 비율을 계산하여 악성과 양성 여부를 판단하는 자료로 사용하였다. 참고 논문[6]에 의하면 종양의 모양이 원에 가까울수록 양성종양이며, spiculation 부분이 방사형으로 퍼져 별 모양에 가까울수록 악성종양으로 분류하였다. 이런 분류결과를 정리하면 원형성이 클수록 종양일 가능성이 높으며 원형성이 작을수록 악성 종양일 가능성이 크게되어 일관된 적용이 어렵다. 이러한 조건을 만족하기 위하여 제시된 방안이 공간적 원형성을 고려한 2중 원형성 비교 방법이다. 가령, 악성종양인 방사형의 종양도 공간적 원형성은 원형에 가깝다는 점이 그것이다. 제안된 방법은 그림 7.과 같이 명암값의 정보를 고도로 해석하여 두 부분의 원형성을 조사하여 정확성을 높였다. (a)는 종양이 아닌 사례로 두 부분의 원형성이 모두 낮게 나타나고 있다.

(b)와 (d)는 종양의 경우로, 노즐의 가장자리 부분은 어둡고 불규칙적인 모양인데 반하여 종양의 가운데 부분으로 갈수록 밝아지며 일정한 원 모양을 이루는 것을 볼 수 있다. 즉, 고도가 낮은 부분의 원형성에 비해 높은 부분의 원형성이 높게 나타나고 있다. 이러한 현상은 일반적인 맘모그래피에 모든 유방조직이 2차원적으로 표현되므로 종양과 주위의 cooper's ligament 조직이 중첩되는 원인에 기인한다. 제안된 연구에서는 이러한 문제를 명암값의 고도정보를 이용하여 2 단계의 고도로 표현된 영상에서 원형성을 평가하는 방법으로 해결하였다. 또한 종양후보의 응집된 정도를 원형성 특성으로 제안하고자 하였다. 종양은 덩어리의 형태를 띠고 있으므로 압축되면 명암값이 낮아지고 공간적 원형성을 지니는 특성을 볼 수 있었다. 원형성 결과값이 클수록 가운데 부분으로 뭉쳐진 형태를 띠게 되고,

이들은 2 단계 후보추출에서 종양 후보로 분류하였다. 이러한 특성을 고려하지 않는 단일 원형성평가 방법은 종양조직을 false negative로 인식하는 오류를 범할 수 있었다.

3.2.3 분포비율 비교

두 단계의 높이정보로 표현된 영상에서 각 단계를 차지하는 화소의 분포 비율은 각 후보마다 서로 다르게 나타나는데, 이것은 화소의 공간적 분포가 서로 다르기 때문이다.

그림 7.에서 (c),(d)는 화소의 명암값을 두 단계의 높이정보로 표현하여 두 부분의 화소분포를 나타내었다. (c)는 종양이 아닌 후보이며 (d)는 종양으로 추출된 후보이다. (c)에서는 고도가 낮은 부분의 비율이 높은 반면 (d)에서는 높은부분의 비율이 높았다. (c)의 경우는 유방 실질부분이 종양 후보로 결정된 경우로서 2차 추출과정에서 후보에서 제외되었다.

3.3 반구 비교 방법에 의한 3차 추출

3.3.1 각 후보에 대한 반구의 생성

그림 8. (a)와 같은 종양의 경우는 공간적 원형성을 지니고 있으므로 반구와 유사한 형태를 보이고 있음을 볼 수 있었다. 이에 반하여 그림 8. (c)와 같이 종양이 아닌 경우는 불규칙적인 형태로써 반구 형태와는 차이를 보이고 있다. 제안된 연구에서는 이러한 형태적 특성에 근거하여 종양과 종양이 아닌 후보에 대한 구분을 시도하였다. 즉 각 후보에 대한 반구를 생성하여 비교하고 순위를 결정하여 첫번째 후보를 종양으로 결정하였다.

반구의 형태는 1차 추출에서 동질성 비교를 위한 기준값을 토대로 모든 후보를 구성하는 명암값의 범위를 포함하도록 연속된 동심원의 형태로 생성되

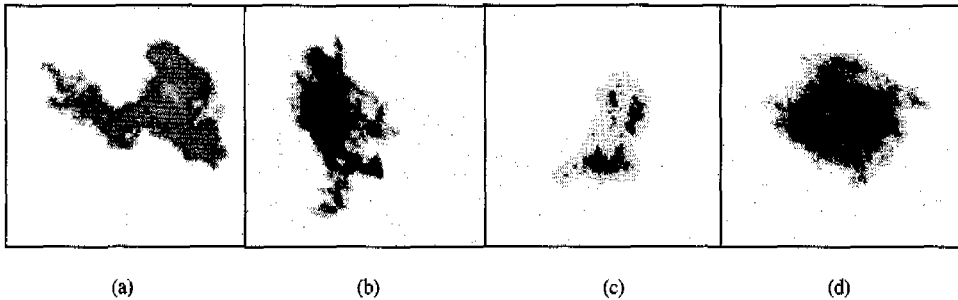


그림 7. 두 단계의 높이 정보로 이분화된 영상 (a) 종양이 아닌 후보 (b) 종양인 후보 (c) 종양이 아닌 후보 (d) 종양인 후보




그림 8. 후보영역과 반구형태의 템플릿 (a) 종양의 후보영역 (b) (a)에 대한 템플릿 (c) 종양이 아닌 후보영역 (d) (c)에 대한 템플릿




그림 9. 종양인 경우와 종양이 아닌 경우의 등고선영상 (a) 종양인 후보 (b) (a)의 등고선영상 (c) 종양이 아닌 후보 (d) (c)의 등고선영상

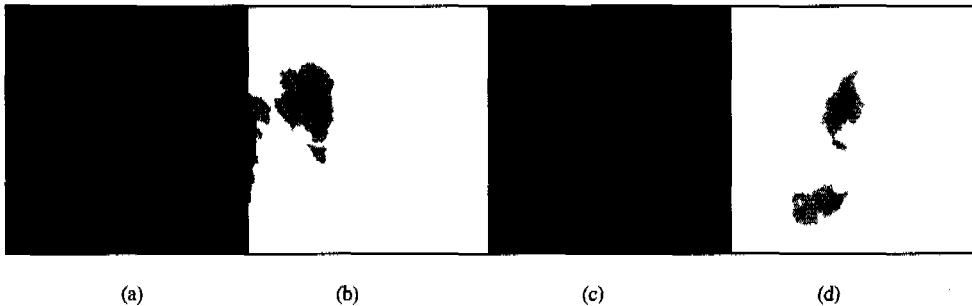


그림 10. 결과영상과 등고선영상 (a) 검은 태두리로 표시된 결과영상 (b) (a)에 대한 등고선영상 (c) 검은 태두리로 표시된 결과영상 (d) (c)에 대한 등고선영상

도록 하였다. 또한 반구의 크기도 각 후보의 크기를 기준으로 자동으로 생성되도록 하였다.

3.4 등고선 영상 생성

유방촬영영상에서 2차 추출된 후보 가운데, 종양과 종양이 아닌 후보들에 대하여 유사한 명암값 범위를 등고선으로 표현하였을 때, 그림 9.과 같은 명암값 분포 특성을 보이고 있다. 종양의 경우는 (b)와 같이 공간적 원형성을 보이고 있으나 종양이 아닌 경우에는 (d)와 같이 불규칙적인 형태를 띠고 원형성이 낮게 나타나고 있다.

3.5.1 반구의 생성 및 조정

그림 11.에서는 영상의 공간적 원형성을 표현하였다.

그림 12.는 제안된 연구의 알고리즘을 적용한 입력영상과 결과영상이다.

IV. 실험 결과

제안된 연구의 알고리즘을 진단방사선 전문의에 의해 확실하게 종양이 발견된 58 case의 맘모그램 영상에 대하여 적용하였다. 진단방사선과 전문의가

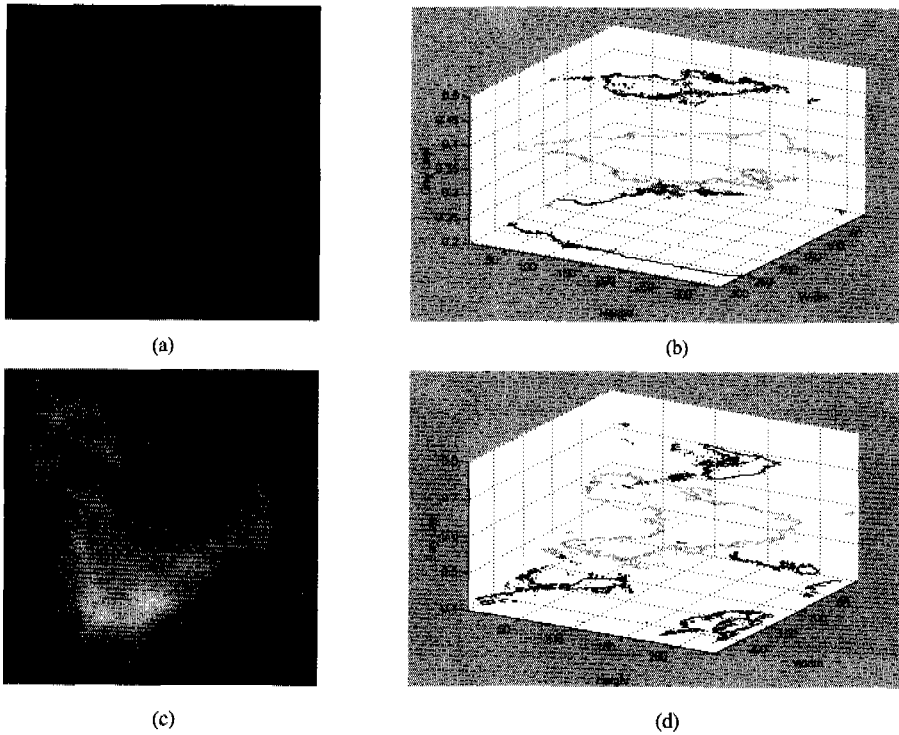


그림 11. 영상의 공간적 원형성 분포 (a) 종양영상 (b) (a)영상에 대한 공간적 원형성 (c) 종양이 아닌 후보영상 (d) (c)영상에 대한 공간적 원형성

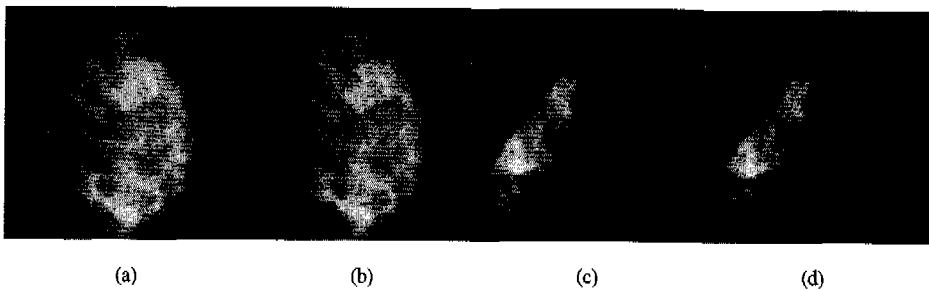


그림 12. 입력영상과 결과영상 (a) 입력영상1 (b) (a)의 결과영상 (c) 입력영상2 (d) (c)의 결과영상

지적하는 종양과 프로그램을 실행하여 나온 결과영상에서의 종양을 비교하여 결과를 정리하였다.

처리결과를 분석해 보면, 58장의 영상은 모두 종양이 포함된 경우로써 표 1.에서와 같이 모든 영상에서 종양을 발견할 수 있었다. 따라서 입력영상에서 종양을 발견하는 민감도에 있어서는 좋은 결과를 보임을 알 수 있다. 그러나 이러한 결과는 조사된 사례의 개수가 많지 않은데에 기인한다고 볼 수도 있으므로 좀 더 많은 사례를 통하여 검증되어야 할 것으로 보인다. 58장의 영상에서 추출된 후보의 개수를 살펴보면 2차 후보추출에서 58장의 영상에

서 5개 이내의 후보를 찾아냈다. 구현된 알고리즘의 목적이 종양이 아닌 후보를 제거하는데 있는 것이 아니라 종양일 가능성이 있는 모든 후보의 추출하여 의료인에게 제시함으로써 진단에 도움을 주고자 하는 데 있으므로 프로그램의 결과는 비교적 정확하다고 볼 수 있었다.

표 2.와 같이 처리한 58 사례의 영상 중 2차 추출 과정에서 5개 이하의 후보가 결정되었으며 그 중의 대부분은 후보가 1개에 속하는 경우였다. 총 31 개의 false positive가 발생하였으며, 한 장당 0.5344개가 발생하였다. 이러한 결과는 표 3.에서과

같이 최종 추출과정에서 1개의 사례를 제외하고 모두 첫번째로 종양을 결정할 수 있었다.

V. 결론

표 1. 최종추출에서 검출된 종양 비교

최종추출 에서 first로 추출	57 case	98.28%
최종추출에서 second로 추출	1 case	1.72%
총 영상 개수	58 case	100% (sensitivity)

표 2. 2차 후보 추출결과

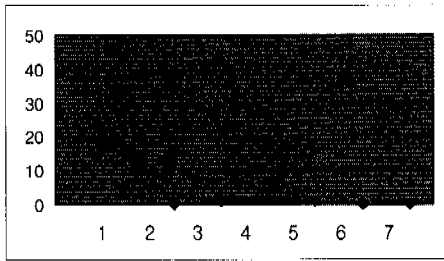



표 3. 최종 추출결과



또한 이 결과를 미국의 BIRADS(Breast Imaging Reporting Data System)이라는 표준안에 의한 분류 기준인 Fatty(그룹1), Fibroglandular(그룹2), Heterogeneous(그룹3), Diffuse dense(그룹4) 의 4가지 그룹으로 구분하여 재분석하였는데, 이 결과를 살펴보면 서양인에게서 많이 찾아볼 수 있는 비교적 알아보기 쉬운 그룹 1,2에 속한 영상 뿐만 아니라, 동양인에 많이 분포하는 그룹 3,4에 속한 영상의 비율이 높은 것을 볼 수 있었다.

표 4. 종양이 포함된 영상에서의 후보자(candidate) 개수

Rating	1 fatty	2 Scattered fibroglandular	3 Heterogeneously dense	4 dense	total
Ratio	18%	16%	20%	46%	100%

제안된 논문에서는 유방촬영술에서 종양으로 의심이 가는 노즐을 찾아 후보로 선정, 단계별로 후보들 중 종양이 아닌 후보를 제거하는 방식으로 종양을 추출하였다. 후보들의 원형성 계산을 통해 종양의 판단을 제안하였다. 이러한 방법으로 비교적 크기가 작고 악성일 가능성이 많은 종양을 인식하였다. 알고리즘의 적용은 58장의 맘모그램 영상을 제안된 방법으로 구현한 프로그램에 적용하여 그 결과를 분석하였다. 이 때, 미국의 BIRADS에 의해 구분된 3.4 그룹에 대하여 각각 결과를 분석함으로써, 서양인의 경우에 많이 해당되는 그룹 1, 2에 속한 영상들뿐만 아니라, 동양인에 많이 분포하는 그룹 3, 4에 포함하는 자료에서도 비교적 우수한 성능을 보임을 알 수 있었다. 특히 기존 외국에서 사용된 사례보다 더 밀도가 높은 한국인의 사례에 알맞은 방법을 제시하였다는 점에서 제안된 연구의 의의를 찾을 수 있었다.

참고 문헌

- [1] W.E. Polakowski, D. A. Cournoyer, S. K. Rogers, M.P. DeSimio, D.W. Ruck, J. W. Hoffmeister, and R. A. Raines, "Computer-Aided Breast Cancer Detection and Diagnosis of Masses Using Difference of Gaussians and Derivative-Based Feature Saliency", IEEE Trans. on Med Imaging, vol.16, No.5, pp. 811-819, Dec.1997
- [2] G. M. Brake, N. Karssemeijer, Single and Multiscale "Detection of Masses in Digital Mammograms", IEEE Trans on Med Imaging, vol.18, No.7 pp. 628-639, Jul.1999
- [3] N. Petrick, H. P. Chan, B.Sahiner and D. Wei, "An Adaptive Density-Weighted Contrast Enhancement Filter for Mammographic Breast Mass Detection", IEEE Trans on Med Imaging, vol.15, No.1, pp. 59-67, Feb.1996
- [4] N. Petrick, H. P. Chan, B. Sahiner and M. A. Helvie, "Combined adaptive enhancement and region-growing segmentation of breast masses on digitized mammograms", Med.Phys, vol.26, No.8, pp.1642-1654, Aug.1999

- [5] H. Kobatake, M. Murakami, H. Takeo and S. Nawano, "Computerized Detection of Malignant Tumors on Digital Mammograms", IEEE Trans on Med Imaging, vol.18, No.5, pp. 369-378, May.1997
- [6] M. A. Kupinski and M. L. Giger, "Automated Seeded Lesion Segmentation on Digital Mammograms", IEEE Trans on Med Imaging, vol.17, No.4, pp. 510-517, Aug.1998
- [7] A. J. Mndez, P. G. Tahoces, M. J. Lado, M. Souto and J. J. Vidal, "Computer-aided diagnosis : Automatic detection of malignant masses in digitized mammograms", Med.Phys, vol.25, No.6, pp.957-964, Jun.1998
- [8] D. Wei, H.P. Chan, N. Petrick, B. Sahiner, M. A. Helvie, D. D. Adler and M. M. Goodsitt, "False-positive reduction technique for detection of masses on digital mammograms: Global and local multiresolution texture analysis", Med.Phys, vol.24, No.6, pp.903-914, Jun.1997
- [9] H. P Chan, D. Wei, M. A. Helvie, B. Sahiner, D. D. Adler, M. M. Goodsitt and N. Petrick, "Computer-aided classification of mammographic masses and normal tissue : linear discriminant analysis in texture feature space", Phys.Med.Biol, vol.40, No.5, pp.857-876, 1995
- [10] J. K. Kim, J. M. Park, K. S. Song and H. W. Park, "Adaptive Mammographic Image Enhancement Using First Derivative and Local Statistics", IEEE, Trans on Med Imaging, vol.16, No.5 pp. 495-502, Oct.1997
- [11] B. Sahiner, H. P. Chan, N. Petrick, D. Wei, M. A. Helvie, D. D. Adler and M. M. Goodsitt, "Classification of Mass and Normal Breast Tissue : A Convolution Neural Network Classifier with Spatial Domain and Texture Images", IEEE Trans on Med Imaging, vol.15, No.5, pp. 598-610, Oct.1996
- [12] L. M. Bruce and R. R. Adhami, "Classifying Mammographic Mass Shapes Using the Wavelet Transform Modulus-Maxima Method", IEEE Trans on Med Imaging, vol.18, No.12, pp.1170-1177, Dec.1999
- [13] L. Li, W. Qian and L. P. Clarke, "Digital Mammography :Computer-assisted Diagnosis Method for Mass Detection with Multiorientation and Multiresolution Wavelet Transforms", Acad Radiol, vol.4, No.11, pp. 724-731, Nov.1997
- [14] R. M. Rangayyan, N. M. El-Faramawy, J. E. Leo Desautels and O. A. Alim, "Measures of Acutance and Shape for Classification of Breast Tumors", IEEE Trans on Med Imaging, vol.16, No.6, pp. 799-810, Dec.1997
- [15] B. Sahiner, H. P. Chan, D. Wei, N. Petrick, M. A. Helvie, D. D. Adler and M. M. Goodsitt, "Image feature selection by a genetic algorithm : Application to classification of mass and normal breast tissue", Med.Phys, vol.23, No.10, pp.1671-1684, Act.1996
- [16] H. P. Chan, B. Sahiner, M. A. Helvie, N. Petrick, M. A. Roubidoux, T. E. Wilson, D. D. Adler, C. Paramagul, J. S. Newman and S. Sanjay-Gopal, "Improvement of Radiologists Characterization of Mammographic Masses by Using Computer-aided Diagnosis : An ROC Study," Radiology, vol.212, No.3, pp.817-827, Sep.1999
- [17] B. Sahiner, H. P. Chan, N. Petrick, M. A. Helvie and M. M. Goodsitt, "Computerized characterization of masses on mammograms : The rubber band straightening transform and texture analysis", Med.Phys, vol.25, No.4, pp. 516-526, Apr.1998
- [18] H. Kobatake and Y. Yoshinaga, "Detection of Spicules on Mammogram Based on Skeleton Analysis", IEEE Trans on Med Imaging, vol.15, No.3 pp. 235-245, Jun.1996
- [19] C. J. Vyborny, T. Doi, K. F. O'Shaughnessy, H. M. Romsdahl, A. C. Schneider and A. A. Stein, "Breast Cancer : Importance of Spiculation in Computer-aided Detection", Radiology, vol.215, No.3, pp.703-707, Jun.2000
- [20] 김승형, 김미혜, 오기근, "유방촬영술상 연령에 따른 한국여성의 유발밀도 분석과 서양여성과의 비교", 대한방사선의학회지, vol.42, 1009-1014, 2000
- [21] 박정미, "Mammographic Diagonostic Criteria", 유방방사선과학 연구회지, 1999

- [22] A. P. Pentland, "Fractal-Based Description of Natural Scenes", IEEE Trans. Pattern Anal. Machine Intell. Vol. PAMI-6, No. 6, Nov. 1984
- [23] W. E. Higgins and E. J. Ojard, Interactive Morphological Watershed Analysis for 3D Medical Images, Computerized Medical Imaging and Graphics, vol. 17, pp387-395, 1993

유 승 화(Seung-Wha Yoo)

1994년 : 영남대학교 전자공학과(학사).

1999년 : 충남대학교 교육대학원 공업교육(전자)(석사)

1999년~현재 : 충남대학교 컴퓨터공학과 박사과정
재학 중

<주관심 분야> 의학영상, 영상처리

email : shyoo@crow.cnu.ac.kr

김 진 환(Jin-Hwan Kim)



1982년~1988년 : 충남대학교
의과대학 (의학사)

1989년~1991년 : 충남대학교
의과대학원
(방사선과학 의학석사)

1995년~1997년 : 전북대학교
의과대학원
(방사선과학 의학박사)

2001년 4월 1일~현재 : 충남대학교의과대학 부교수

<주관심 분야> 의학영상(흉부 및 유방영상)

email: michelan@be.md